

УДК 612.82: 616.28 – 008.14 – 053.6

Головченко І.В.

## ЕЛЕКТРИЧНА АКТИВНІСТЬ МОЗКУ ДІТЕЙ З ПОРУШЕННЯМ РУХОВОЇ АКТИВНОСТІ ЦЕНТРАЛЬНОГО ПОХОДЖЕННЯ.

Херсонський державний університет

*Ключові слова:* електроенцефалограма, порушення рухової активності, дитячий церебральний параліч.

Керування рухом має складну морфофункціональну організацію. Традиційно виділяють дві системи основних компоненти: пірамідну, екстрапірамідну [20, 21]. Цей розподіл, який ґрунтується як на анатомо-фізіологічних, так і на клінічних аргументах, деякою мірою зберігає своє значення. системи тісно взаємодіють між собою на різних рівнях, і ураження однієї з них спричиняє вторинні зміни функціонального стану інших [22].

При порушенні складної системи рухового акту відбувається розлад загальної ієрархічної організації або випадання окремих актів рухової регуляції.

Основними структурними елементами системи регуляції рухів є сенсомоторна кора, базальні ганглії, мозочок, таламус, стовбурні ядра і спинний мозок [3, 21]. Кожна із цих структур має свою специфіку в аналізі периферичної аферентації і у формуванні моторної команди, що реалізується через кортико-спинальну та інші нисхідні системи мозку [1].

Згідно класичних представлень план руху виникає в асоціативних областях кори і реалізується через мозочок, що формує програму швидких рухів, і базальних гангліїв (повільні рухи). В цей час показано, що активність нейронів моторної кори корелює з різними параметрами руху: швидкість, сила, спрямованість, рух у суглобах і положення кінцівок. Показано участь моторної кори в контролі пози і у навчанні нової пози [9, 10]. В зв'язку з цим заслуговують уваги уявлення Бернштейна [2, 3] розробивши теорію побудови руху Відповідно до цієї теорії виділяються п'ять рівнів побудови рухів: 1. стоволово-спінальний рівень, що керує аксіальною мускулатурою, і забезпечує тонус всієї мускулатури та підтримку рівноваги; 2. таламо-палідарний рівень (рівень синергії і штампів), відповідальний за стереотипні синергії, що втягують більші групи м'язів і вимагають тимчасової координації та безперервної пропріоцептивної корекції; 3. пірамідно-стріарний рівень (рівень просторового поля), що забезпечує виконання рухів у просторі, які потребують формування інтегрованих уявлень про зовнішнє середовище шляхом синтезу зорової і іншої сенсорної інформації; 4. тім'яно-премоторний рівень (рівень дій), що забезпечує цілеспрямовані, значенневі рухи або серії рухів, які являють собою маніпуляції із предметами і

вимагають сформованих уявлень про форму, розміри і призначення предметів, а також топологічної схематизації простору; 5. вищі кортикальні рівні, що регулюють складні символічні дії, такі як письмо або мова. Кожний з рівнів має власний сенсорний вхід і обмінюється інформацією як з нижче, так і вище розташованими рівнями. Залежно від мети і складності руху його побудова відбувається на тому або іншому рівні. Вибір відповідного рівня багато в чому залежить від якості і складності аферентаційних корекцій, необхідних для здійснення руху. Провідний рівень ініціює рух і реалізує основні корекції, але під його керівництвом у побудові руху беруть участь і нижче розташовані, фонові рівні, що забезпечують технічні компоненти руху. Рівні 1 і 2 у людини в основному виконують фонову роль. У міру вдосконалювання рухової навички відбувається передача певних функцій виконання і контролю руху від провідного рівня до фонових, при цьому свідомо контролюються лише корекції провідного рівня. Цей процес створює багаторівневу структуру рухової навички і позначається як автоматизація рухів. При ураженні одного з рівнів виникає складне сполучення негативних (гіподинамічних), викликаних випаданням функцій, і позитивних (гіпердинамічних) симптомів, викликаних розгальмовуванням активності нижче розташованих рівнів.

Характер зміни певного рухового акту залежить від того, чи був уражений рівень для нього фоновим або ведучим. При залученні фонових рівнів значеннєва структура руху зберігається, але відбувається його дезавтоматизація. При ураженні ведучого для даного руху рівня страждає не тільки його значеннєва структура, але і фоновий склад рухів [11, 14, 15, 19].

Однією з моделей рухових розладів є дитячий церебральний параліч (ДЦП). Клінічна картина цього захворювання складається з рухових порушень, м'язової спастики, розладу психіки, мовлення, сенсорних систем і вегетативної нервової системи [13]. Рухові порушення у дітей з ДЦП часто сполучаються із сенсорною недостатністю, яка веде до порушення мовленнєвого і психічного розвитку. Тонічні рефлеksi впливають на м'язовий тонус артикулярного апарата. Лабіринтовий тонічний рефлекс сприяє підвищенню тонуусу м'язів у корені язика, що утрудняє формування довільних голосових реакцій.

Мета дослідження - дослідити електричну активність головного мозку в дітей 8-12 років з порушенням рухової активності центрального походження.

За даними Е. А. Жирмунської, будь-яке порушення взаємодії систем буде призводити до дифузних змін на ЕЕГ. Зміни залежать від ступеня дисбалансу, при превалюванні тих або інших впливів [6, 8].

Стан хворого у великому ступені залежить від здатності або нездатності організму використати свої функціональні резерви. Саме цю

здатність дозволяє розкрити метод ЕЕГ. Якщо електрична активність виявляється порушеною менше, ніж цього варто було б очікувати на підставі клінічного обстеження хворого, можна припустити, що структурне, органічне ядро захворювання добре компенсовано. Якщо ж, навпаки, електрична активність порушена більше, ніж можна було б очікувати, то можна припустити, що у хворого має місце різко виражена, вторинна (як наслідок первинної, грубо органічного ураження) дисфункція в діяльності регулюючих систем мозку [5].

Біоелектрична активність мозку дітей із порушеннями рухової активності центрального походження вивчалася багатьма вченими [12, 17, 18]. Більшість авторів відзначають виражені порушення ЕЕГ, однак, чітких кореляцій змін ЕЕГ з формою і ступенем важкості перебігу захворювання ними не виявлено. Так, показано, що в пізній резидуальній стадії у віці 15 років, під впливом курсу лікування можлива позитивна реорганізація патерна ЕЕГ, що, на думку авторів, вказує на продовження нейроонтогенеза. [16, 17, 18].

Характерною ЕЕГ-ознакою дітей з геміпаретичною формою порушення рухової активності, за даними О.Г. Шейнкмана, з'явилася наявність регіонарних асиметрій, що виявляються як у стані природного сну, так й у стані неспання. Регіонарні асиметрії відзначені автором в 53% випадків у різні вікові періоди, у більшості випадків - у потилично - тім'яних відділах (64%). Форма регіонарних асиметрій була різною: у вигляді переважання повільнохвильової активності, наявності екзальтованих ритмів альфа-діапазону, часткової або повної редукції ритміки, уповільнення частотного діапазону основного коркового ритму. Зміни ЕЕГ, досліджувані при міжпівкульних асиметриях, у багатьох випадках автор пов'язує із дією кірково-підкіркових структур. Виявлена ж у деяких випадках «екзальтація» ритму в інтактній півкулі, на думку автора, може свідчити про компенсаторний, стосовно ураженої півкулі, характер реорганізації біоелектричної активності [16, 17].

За даними Шейнкмана О.Г. [16], на ЕЕГ дітей з геміпаретичною формою в 23% випадків була виявлена типова епіактивність, що виявлялася як генералізовано, так і локально, частіше епіізносики визначалися в одній півкулі. У дітей молодшої вікової групи (перші 2 роки життя) епіактивність частіше реєструвалася в сні. Епілептична активність в 3 рази частіше встановлювалася в дітей із правостороннім (34%), ніж з лівостороннім (10%) геміпарезом [16]. Порівняльний ЕЕГ-аналіз хворих геміпаретичною формою з іншими формами порушень, продемонстрував більшу збереженість біоелектричної активності мозку в перших, що свідчить про високі функціональні можливості даного контингенту хворих. При нашому дослідженні, майже у всіх дітей з порушенням рухової активності центрального походження спостерігалися різноманітні зміни біоелектричної активності різного ступеня складності в стані

функціонального спокою. Електроенцефалограми, що відповідає віковій нормі дітям 8-12 років виявлено не було.

### МАТЕРІАЛИ ТА МЕТОДИ ДОСЛІДЖЕННЯ

Дослідження було проведено на базі Херсонського державного університету та Херсонської міської клінічної лікарні ім. О.С. Лучанського. Були обстежені 178 дітей віком від 8 до 12 років обох статей, що відносилися до двох груп – контрольної (без порушень рухової активності) та групи із вираженими порушеннями згаданої активності центрального генезу (зумовленими клінічно діагностованою спастичною формою ДЦП).

Серед 78 дітей із порушеннями рухової активності було 38 дівчаток та 40 хлопчиків. Вони жили та навчалися в Цюрупинському будинку-інтернаті для дітей-інвалідів Херсонської області. Згідно із заключеннями лікарів, всі діти страждали на клінічно виражену форму ДЦП, але інтенсивність уражень була такою, що вони були значною мірою здатними до самообслуговування у повсякденному житті. Когнітивні ураження в цих дітей якщо і були, то мінімальні. Результати сімейного аналізу вказували на відсутність неврологічних захворювань (зокрема порушень рухової активності центрального походження) серед більшості родичів обстежених дітей.

Контрольну групу склали 100 учнів Херсонської багатoproфільної гімназії № 20 (з них 50 хлопчиків та 50 дівчаток) аналогічного віку без істотних відхилень у стані здоров'я та будь-яких розладів у руховій сфері.

Відведення ЕЕГ у дітей проводилися з використанням стандартної методики (комп'ютеризований електроенцефалограф «Брейнтест», Україна). Частотні обмеження трактів підсилення знизу й зверху складали 1 та 30 Гц відповідно, константа часу дорівнювала 0.3 с, а частота дискретизації сигналів –  $50 \text{ с}^{-1}$ . Міжелектродний опір був менший за 5 кОм. Аналізована смуга частот ЕЕГ розбивалася з кроком 0.2 Гц на чотири частотні діапазони –  $\delta$ ,  $\theta$ ,  $\alpha$  та  $\beta$  (0.2–3.8, 4.0–7.8, 8.0–12.8 та 13.0–30 Гц відповідно). Електроди для відведення ЕЕГ осциляцій розміщували згідно з міжнародною системою 10–20 у восьми симетричних локусах лобових, тім'яних, скроневих та потиличних зон лівої та правої півкуль. Реєстрація здійснювалася монополярно; референтним електродом слугували об'єднані вушні контакти.

Перед початком реєстрації ЕЕГ усі обстежені одержували докладну інструкцію, пов'язану з методикою дослідження; підкреслювалися її безпечність та безболісність. Під час обстеження досліджувані знаходились у звуко- та світлонепроникній камері в зручному кріслі в положенні напівлежачи. Перед початком реєстрації ЕЕГ обстежуваній дитині надавали можливість протягом 3–5 хв перебувати в стані спокою (призвичаїння до умов експерименту, що зменшувало можливі ефекти стресу). Реєстрація ЕЕГ проводилася в стані розслабленого неспання з

заплющеними очима. ЕЕГ реєстрували протягом 3 хв; з отриманого запису в перебігу попереднього візуального аналізу виділяли безартефактні відрізки тривалістю 60с для наступного апаратного аналізу. Відрізки реєстрацій, у межах яких відбувалися блимання або рухи очей, а також мінімальні рухи кінцівок та тулуба, вилучалися з аналізу.

### **РЕЗУЛЬТАТИ ТА ЇХ ОБГОВОРЕННЯ**

Нормальне протікання біоелектричних процесів у головному мозку виявляється порушеним при різних захворюваннях ЦНС, у тому числі і при рухових порушеннях. Зрушення на електроенцефалограмі, які при цьому спостерігаються, дають можливість робити висновки в основному про локалізацію, порушень у головному мозку.

Аналіз електричної активності дітей у віці від 8 до 12 років з порушенням рухової активності внаслідок розвитку дитячого церебрального параліча виявили істотні зміни функціонального стану головного мозку в порівнянні з показниками здорових дітей даного віку. Електрична активність дітей з порушенням рухової активності характеризувалася домінуванням повільної синхронізуючої активності на фоні якої реєструвалися переважно в передніх областях кори головного мозку (лобових і центральних) білатеральні пароксизми тета-діапазонів і комплекси поліморфних дельта-хвиль із акцентом у лобовій області мозку. У деяких випадках відзначалося також залучення в пароксизмальний процес скроневих областей кори головного мозку. Межпівкульні розходження прояву пароксизмальної активності були згладжені. Прояв альфа-ритму максимально виражений в задніх областях (потиличній та тім'яних) к.г.м. і представлений у формі альфа-веретен з поширенням альфа-активності в передніх областях мозку. Спостерігалися варіанти ЕЕГ, із гіперсинхронними альфа-пароксизмальними розрядами епохою від 2 до 3 секунд із поширенням на тім'яні і скроневі області к.г.м. (рис 1.)

Слід зазначити зниження електрогенезу ЕЕГ у скроневій області правої і лівої півкуль з акцентуванням праворуч, де виявлялася низькоамплітудна мономорфна активність у вигляді бета-веретен або комплексів пік-тета (рис 2.).

Відзначалися варіанти ЕЕГ з різким вираженим регіональним розходженням з домінуванням гіперсинхронної активності у вигляді дельта-поліморфних коливань і альфа-пароксизмальних розрядів у задніх областях мозку з розвитком процесів десинхронізації ритмів ЕЕГ у передніх відділах. При цьому тета-пароксизми були виявлені в центральних і скроневих областях к.г.м. (рис. 3.)

Відмінною рисою електричної активності дівчаток від хлопчиків було те, що в дівчаток спостерігалася дифузна пароксизмальна поліморфна дельта-активність на фоні десинхронізації біопотенціалів мозку (рис. 4., 5.).

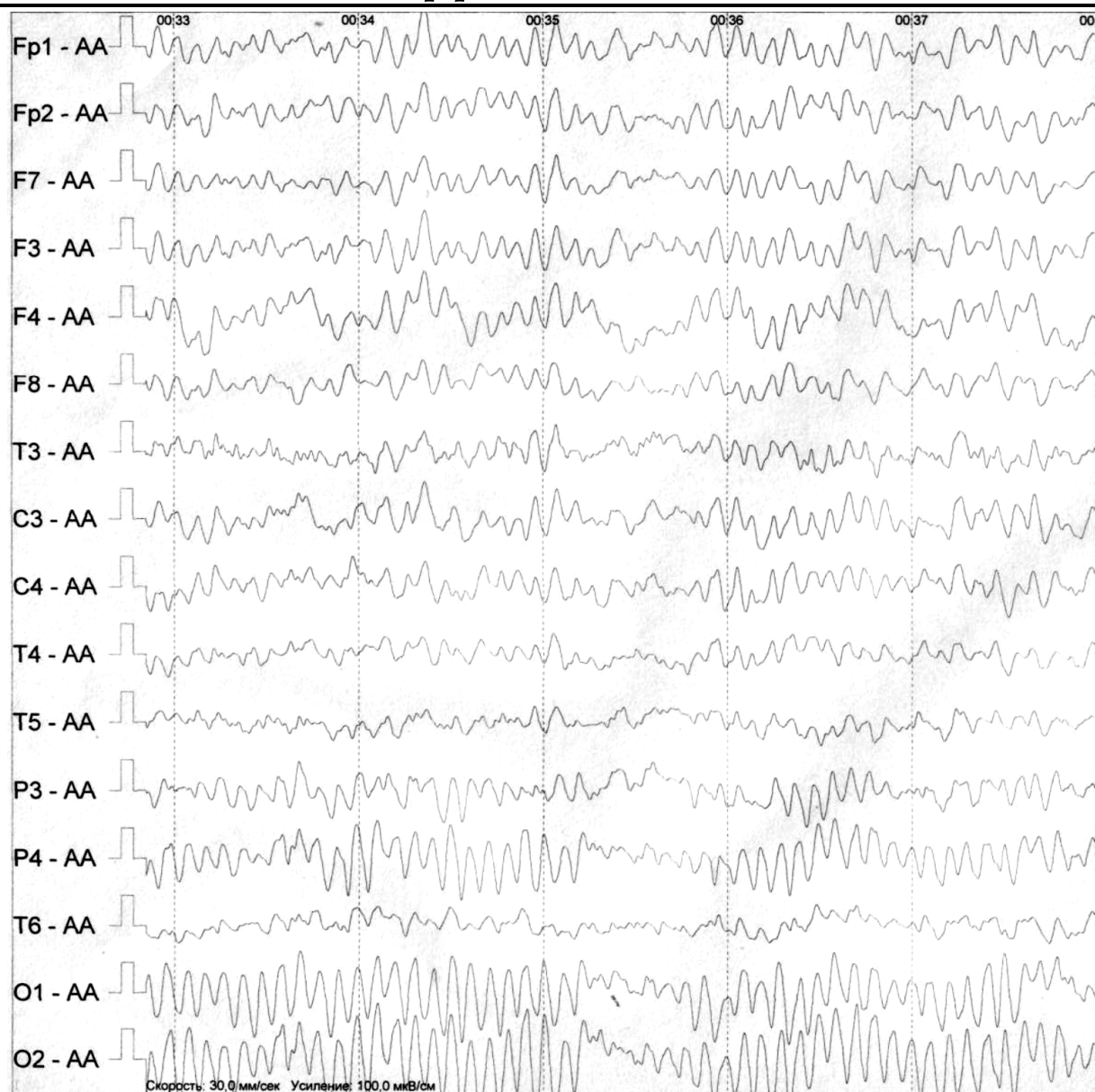


Рис. 1. Електрична активність хлопчика 11 років К-й К. з порушенням рухової активності центрального походження.

Примітка: тут і надалі підсилення 100 мкВ/см, швидкість прокрутки 30 мм/с. Позначення відведеннь електродів: F (Frontalis) - лобні; T (Temporalis) - скроневі; C (Centralis) - центральні; P (Parietalis) - тім'яні; O (Occipitalis) - потиличні. Електроди, які розміщуються на лівій стороні голови, мають непарні індекси; на правій стороні - парні.

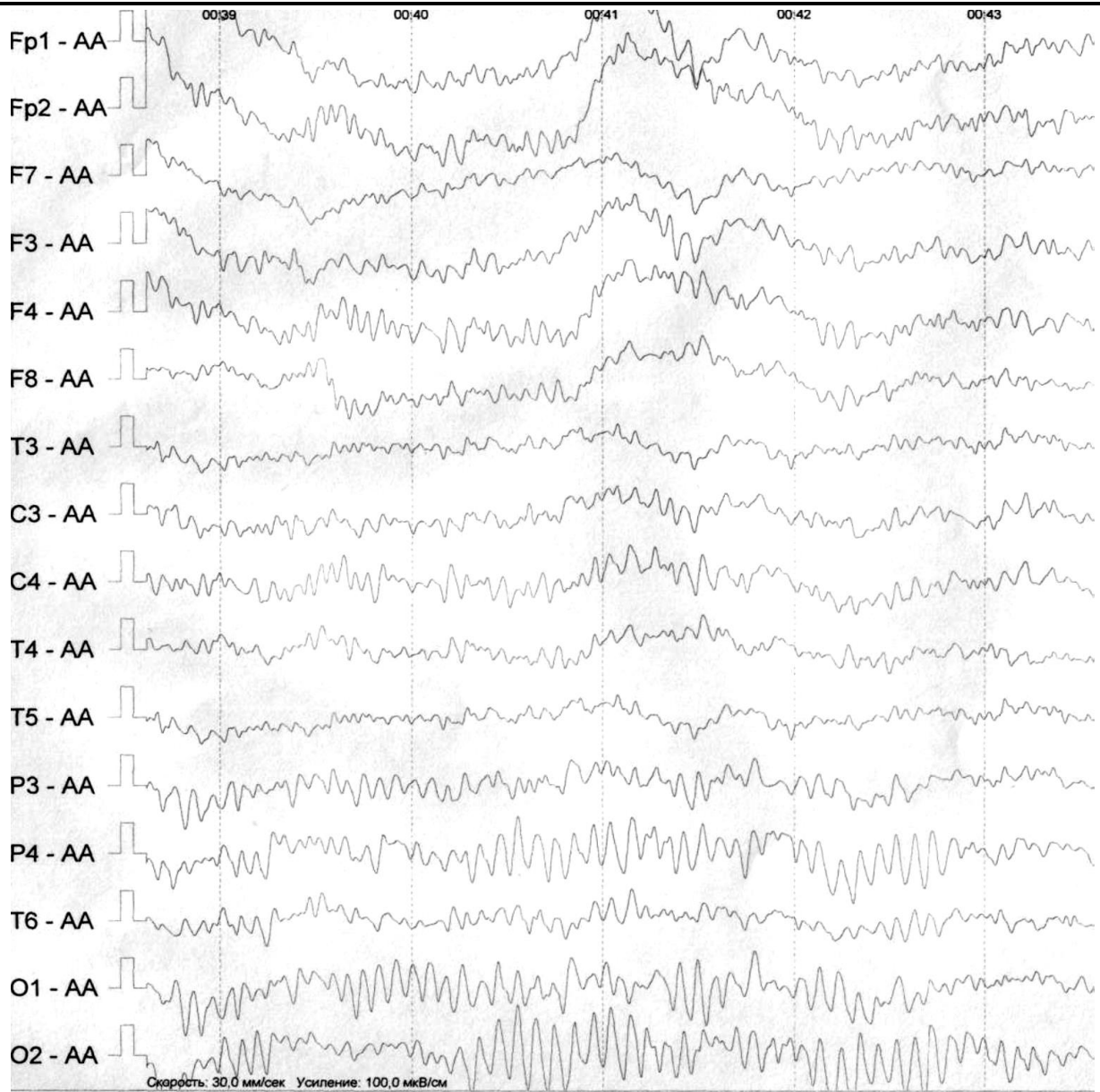


Рис. 2. Електрична активність хлопчика 10 років Е-т Д. з порушенням рухової активності центрального походження.

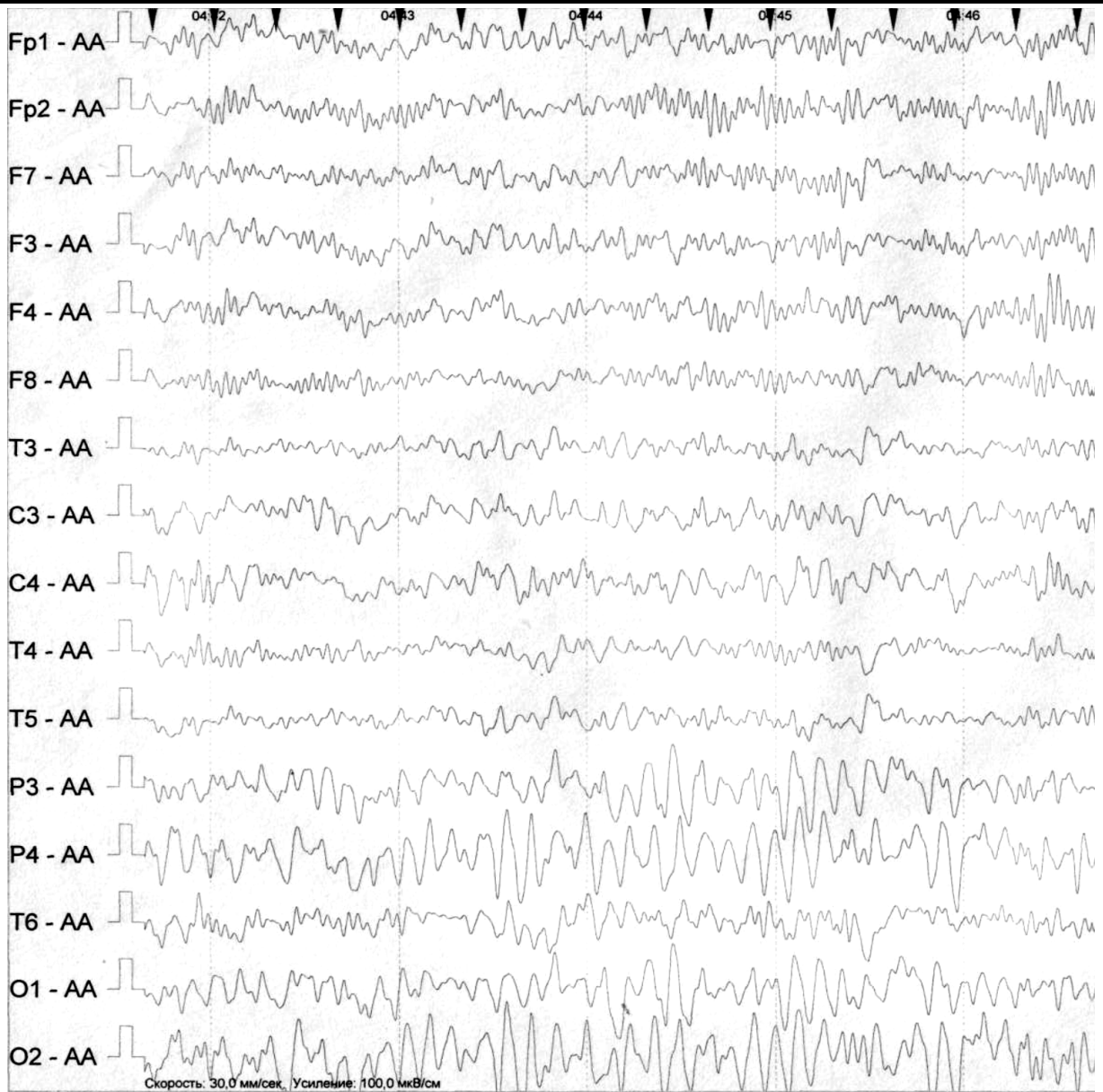


Рис. 3. Електрична активність хлопчика 9 років Е-в К. з порушенням рухової активності центрального походження.



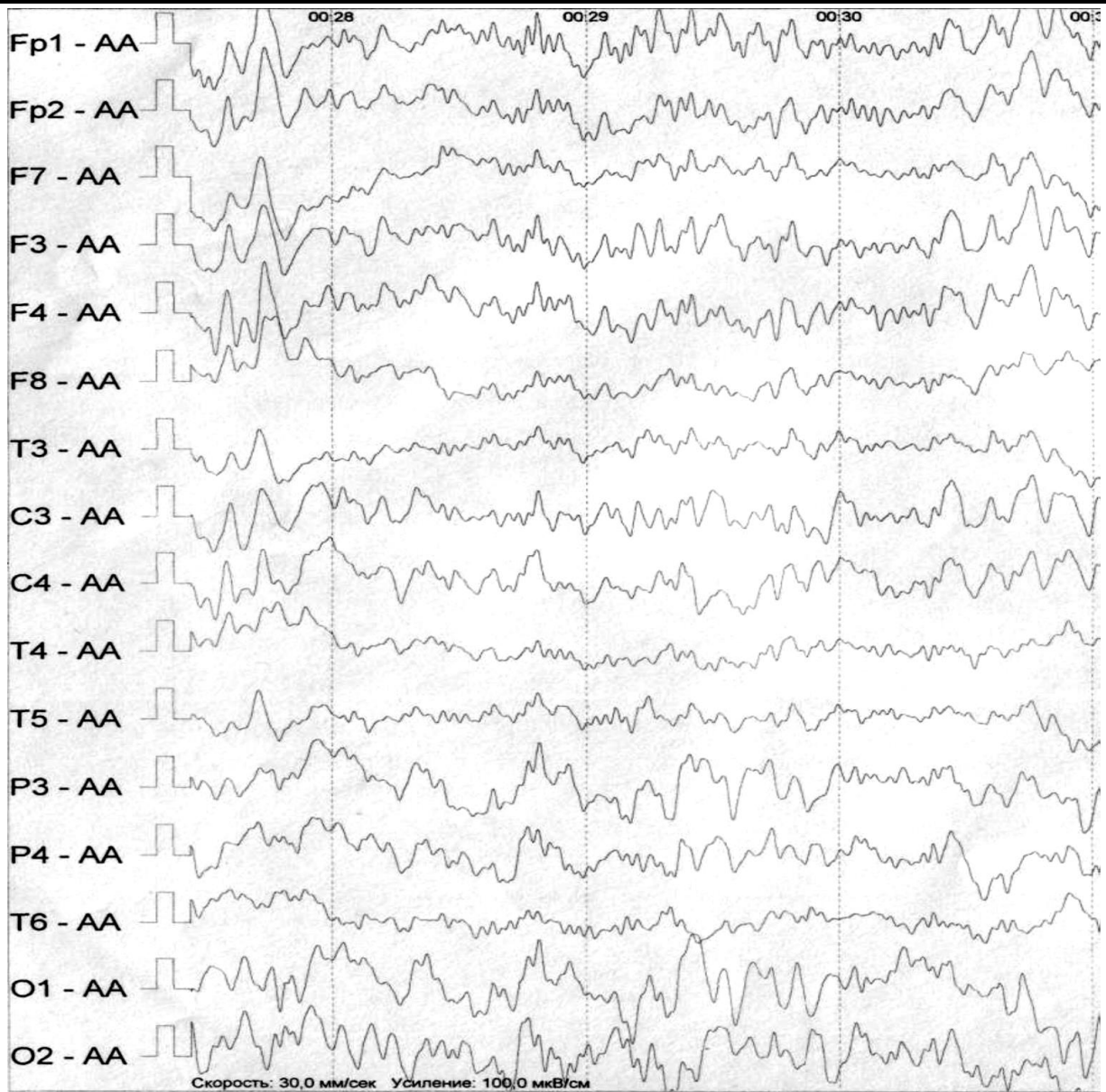


Рис. 4. Електрична активність дівчинки 8 років Ма-к А. з порушенням рухової активності центрального походження.

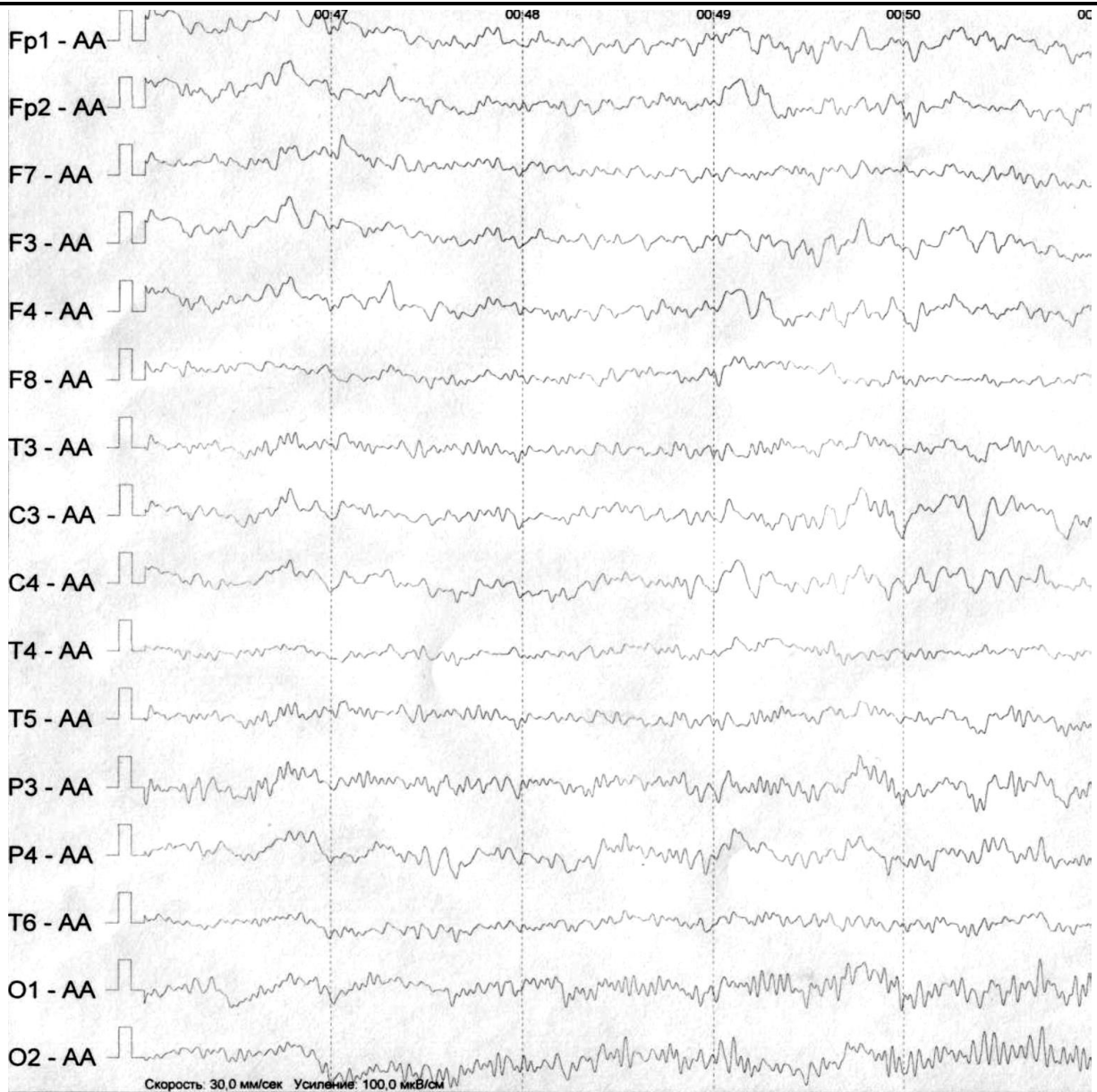


Рис. 5. Електрична активність дівчинки 10 років До-ко А. з порушенням рухової активності центрального походження.

Таким чином, візуальний аналіз ЕЕГ дозволив виявити загальний прояв порушення біоелектричної активності мозку в дітей з порушеннями рухової активності, це проявлялося в розвитку пароксизмальної активності біопотенціалів тета- і дельта-ритмів з фокусом активності в передніх відділах к.г.м., і залучення в пароксизмальний процес центральних та тім'яних областей; формування мозаїчної представленості тета-ритмів у скроневих областях, наявність гіперсинхронних альфа-пароксизмів у задніх областях кори головного мозку.

У дітей з порушенням рухової активності центрального походження зареєстровані комплекси моно- та поліморфної пароксизмальної електричної активності в передніх областях мозку з фокусом активності в скроневих та високі значення частоти дельта- і тета-діапазонів в тім'яних і

потиличних областях кори головного мозку, що вказує на активацію лімбіко-неокортикальної системи.

У всіх дітей з порушенням рухової активності зміни електричної активності глибинного генеза носили функціональний характер. У фоновій електричній активності головного мозку часто реєструвались: затримка темпів дозрівання коркового електрогенезу; наявність регіонарних і міжпівкульних асиметрій; порушення розподілу біоелектричної активності з максимальним проявом в тім'яно-центральных відділах; поява та збільшення в порівнянні з нормою повільних хвиль, що відбивало домінування неспецифічних підкіркових структур головного мозку.

У дітей контрольної групи реєструвалися чітко виражений альфа-ритм зі спадаючим потилично-лобним градієнтом, відсутність патологічних повільних хвиль.

У дітей з порушенням рухової активності виявлено зниження електрогенезу ЕЕГ у скроневої області правої і лівої півкуль з акцентуванням праворуч, де виявлялася низькоамплітудна мономорфна активність у вигляді бета-веретен або комплексів поліморфних тета. Напевно це обумовлено активацією лімбіко-неокортикальної системи мозку, що приводить до емоційної нестабільності дітей з порушенням руху.

Повільні хвилі реєструвались у значної більшості обстежених з порушенням рухової активності. Спостерігалися тета пароксизмальні, а також відхилення у вигляді високоамплітудних дельта-хвиль. Особливістю ЕЕГ дітей з порушенням рухової активності є наявність, у більшості випадків, білатерально-синхронної електричної активності у вигляді груп регулярних коливань тета- і дельта-діапазонів у лобових і тім'яних областях. За даними Е.А. Жирмунської, подібні зміни електричної активності розцінюються як ознака залучення структур, розташованих в області третього мозкового шлуночка яка відноситься до верхнього рострального відділу стовбура [7].

Поява на ЕЕГ у дітей з порушенням рухової активності пароксизмальної активності біопотенціалів тета- і дельта-ритмів з фокусом активності в передніх відділах к.г.м., залучення в пароксизмальний процес центральних та тім'яних областей та формування мозаїчної представленості тета-ритмів у скроневих відділах, ми вважаємо, що це відображує активацію механізмів пароксизмального мозку [4], як універсальний адаптивний механізм при рухових порушеннях.

Стан електричної активності головного мозку у дітей з порушеннями рухової активності центрального походження вказує на порушення кірково-підкіркових взаємодій, на дисбаланс активуючих та дезактивуючих систем мозку та включення адаптивних механізмів пароксизмального мозку.

ЛІТЕРАТУРА

1. Базян А.С. Регуляция моторного поведения / Базян А.С., Григорян Г.А., Иоффе М.Е. // Успехи физиологических наук. - 2011 – Т.42. - №3. – С. 65-80.
2. Бернштейн Н.А. Очерки по физиологии движений и физиологии активности / Бернштейн Н.А. — М.: Медицина, 1966 — 349 с.
3. Бернштейн Н.А. Физиология движений и активность / Бернштейн Н.А. - М.: Наука, 1990 - 495 с.
4. Вейн А.М. Универсальные церебральные механизмы в патогенезе пароксизмальных состояний / Вейн А.М., Воробьева О.В. // Ж. неврол. и псих. – 1999. – № 12. – С. 8-12.
5. Гриндель О.М. Генерализованная ритмическая тета-активность в ЭЭГ человека при поражении срединных базальных структур мозга / Гриндель О.М., Брагина Н.И., Добронравова И.С., Доброхотова Т.А. // Основные проблемы электрофизиологии головного мозга. – М.: Наука, 1974. – С. 261-274.
6. Жирмунская Е. А. В поисках объяснения феноменов ЭЭГ / Жирмунская Е. А. - М., 1996. - 117с.
7. Жирмунская Е.А. Клиническая электроэнцефалография: [Обзор литературы и перспективы использования метода] / Жирмунская Е.А. - М.: "МЭЙБИ", 1991. - 77с.
8. Жирмунская Е.А. О преодолении традиций, сложившихся в электроэнцефалографии / Жирмунская Е.А. // Физиология человека. - 1991. - Т. 17, № 2. - С. 147-154.
9. Иоффе М.Е. Механизмы двигательного обучения / Иоффе М.Е. – М.: Наука, 1991. – 135с.
10. Иоффе М.Е. О функциях коры в реорганизации позных координаций / Иоффе М.Е. //Ж. высшей нервной деятельности им. И.П. Павлова, 1997. - Т. 47.- Вып.2. - С. 339-349.
11. Карлов В.А. Неврология [руководство для врачей] / Карлов В.А. - М.: МИА, 2002 - 628с.
12. Козьявкін В.І. Динаміка електроенцефалографічних змін при дитячому церебральному паралічі в процесі реабілітації / Козьявкін В.І., Бабадагли М.А., Потабенко Т.Ф. // Український вісник психоневрології. – Харків. - 1993. – вип.2. – С. 43-44.
13. Лазарева С.І. Патогенетичне обґрунтування використання лікувальної гімнастики і рефлексорного масажу при спастичному церебральному паралічі у дітей: дис. на здобуття наук. ступеня канд. мед. наук: спец. 14.01.24 - лікувальна фізкультура і спортивна медицина / Лазарева Світлана Ігорівна, Дніпропетровськ – 2005. – 150с.
14. Никифоров А.С. Клиническая неврология: [В трех томах] / Никифоров А.С., Коновалов А.Н., Гусев Е.И. - М.: Медицина. – Т.1. - 2002. - 704 с.
15. Скоромец А.А. Топическая диагностика заболеваний нервной системы / Скоромец А.А., Скоромец А.П., Скоромец Т.А. - СПб.: Политехника, 2007. – 399 с.
16. Шейнкман О.Г. Влияние коррекции двигательных нарушений на функциональное состояние мозга при детском церебральном параличе / Шейнкман О.Г. // Журнал неврологии и психиатрии. - 2000. - №3. – С. 23-27.
17. Шейнкман О.Г. Характеристика функционального состояния мозга больных гемипаретической формой ДЦП грудного и раннего детского возраста / Шейнкман О.Г. // Альманах «Исцеление». – 2001. - вып. 5. - С. 37-39.

18. Шейнкман О.Г. ЭЭГ детей раннего возраста с перинатальной энцефалопатией и детским церебральным параличом (в состоянии сна) / Шейнкман О.Г. // Детская клиническая электроэнцефалография: [руководство для врачей] - М.: Медицина, 1994. - С. 131-148.
19. Экстрапирамидные расстройства: [Руководство по диагностике и лечению] / Под ред. В.Н.Штока, И.А.Ивановой-Смоленской, О.С.Левина - М.: МЕДпресс-информ, 2002. - 608 с.
20. Alexander G.A. Central mechanism of initiation and control of movement / Alexander G.A., DeLong M.R. // Diseases of Nervous System. Clinical Neurobiology, 2ed. - Philadelphia: WB Saunders, 1992. - P. 285-308.
21. Bradshaw J.L. Clinical Neuropsychology / Bradshaw J.L., Mattingley J.B. // Behavioral and Brain Science. - San Diego: Academic Press, 1995.- 458 p.
22. Stein J.F. Does imbalance between basal ganglia and cerebellar outputs cause movement disorders / Stein J.F., Aziz T.Z. // Curr. Opinion in Neurology. - 1999. – V. 1.12. - P. 667-670.

**Головченко И.В.**

**ЭЛЕКТРИЧЕСКАЯ АКТИВНОСТЬ МОЗГА ДЕТЕЙ С  
НАРУШЕНИЕМ ДВИГАТЕЛЬНОЙ АКТИВНОСТИ  
ЦЕНТРАЛЬНОГО ПРОИСХОЖДЕНИЯ.**

*Ключевые слова:* электроэнцефалограмма, нарушение двигательной активности, детский церебральный паралич.

Визуальный анализ электроэнцефалограммы позволил выявить общее проявление нарушения биоэлектрической активности мозга у детей с нарушениями двигательной активности, это проявлялось в развитии пароксизмальной активности биопотенциалов тета - и дельта-ритмов с фокусом активности в передних отделах коры головного мозга, и привлечение в пароксизмальный процесс центральных и теменных областей; формирование мозаичной представленности тета-ритмов в височных областях, наличие гиперсинхронных альфа-пароксизмов в задних областях коры головного мозга.

**Golovchenko I. V.**

**BRAIN ELECTRICAL ACTIVITY IN CHILDREN WITH DISORDERS  
OF MOTOR ACTIVITY OF CENTRAL ORIGIN.**

*Keywords:* electroencephalogram, impaired motor activity, cerebral palsy.

Visual analysis of the electroencephalogram allowed to reveal the General manifestation of disorders of bioelectric brain activity in children with disorders of motor activity, it manifested itself in the development of paroxysmal activity of action potentials of theta and Delta rhythms with the focus of activity in the anterior cortex, and the involvement in the process of paroxysmal Central and parietal regions; forming a mosaic representation of the theta rhythms in temporal areas, the presence of hypersynchronous alpha paroxysms in the posterior areas of the cerebral cortex.